

文章编号: 1674 - 5566(2012)01 - 0033 - 08

日本沼虾胚胎发育的形态及组织学观察

陈 瑛, 朱 琴, 陈 辉, 朱小玲, 崔 峥, 邱高峰

(上海海洋大学 农业部水产种质资源与利用重点开放实验室, 上海 201306)

摘 要: 在解剖镜和显微镜下对日本沼虾胚胎发育进行了形态学和组织学观察。根据日本沼虾胚胎发育过程中的形态特征, 将其划分为受精卵、卵裂期、囊胚期、原肠期、前无节幼体期、后无节幼体期、前溞状幼体期以及膜内溞状幼体期。日本沼虾卵裂属于完全卵裂和不完全卵裂之间的过渡类型, 无囊胚腔。3对附肢原基在前无节幼体期形成, 胚胎在前溞状幼体期腹部开始分节, 复眼色素也在前溞状幼体期出现, 随后复眼色素区域逐渐增加, 到膜内溞状幼体期孵化时复眼结构成熟。腹部分节和复眼色素的出现表明胚胎进入前溞状幼体期。随着胚胎发育的进行, 由于附肢的形成和分化, 与前几个时期相比, 胚胎发育的最后4个时期所持续的时间较长。

研究亮点: 针对日本沼虾胚胎无节幼体期和溞状幼体期划分目前存在的争议, 通过胚胎外部形态与组织切片相结合的观察方法, 对其胚胎发育过程进行了再研究, 澄清了这两个时期的划分。同时, 阐明日本沼虾卵裂类型, 并分析了日本沼虾发育时间长的原因。

关键词: 日本沼虾; 胚胎发育; 形态学; 组织学

中图分类号: S 968.22

文献标志码: A

日本沼虾(*Macrobrachium nipponense*) 俗名青虾, 隶属于十足目(Decapoda), 长臂虾科(Palaemonidae), 沼虾属(*Macrobrachium*), 是我国重要的淡水养殖经济虾类。国内外许多学者对日本沼虾生殖生物学、幼体发育和遗传多样性等方面都进行过研究^[1-7], 还对日本沼虾受精卵进行过离体培养实验, 观察其胚胎发育^[8]。迄今不同研究者对日本沼虾胚胎发育各时期的外部形态特征进行过较详细的描述, 并描绘了相应的发育模式图^[9-11], 但对其胚胎发育时期的划分不尽一致, 而且由于模式图不如照片直观, 同时缺乏对胚胎发育的组织学特征研究, 对如何划分无节幼体期和溞状幼体期存在争议。本研究通过胚胎外部形态学观察结合组织学切片方法, 对胚胎发育过程特别是无节幼体期和溞状幼体期胚胎进行了组织学观察, 通过照片更直观和清晰地解析了日本沼虾胚胎发育各个发育时期的形态特征, 可为人工育苗生产提供重要参考资料。

1 材料与方法

1.1 材料

从上海市芦潮港集贸市场购得日本沼虾, 将雄虾、已抱卵的雌虾和未抱卵的雌虾分开饲养。对于暂养的未抱卵亲虾观察到有生殖蜕皮后取出蜕皮的亲虾置于单独的玻璃水箱中, 并放入雄虾与其抱对交配, 交配结束后取出雄虾, 等待雌虾产卵。雌虾抱卵后, 于体视显微镜下连续观察不同时期的胚胎发育特征并进行分期, 同时将发育后期部分胚胎固定于 Bouin 氏液中, 24 h 后转入 70% 乙醇中保存, 作为组织切片样品备用。

1.2 胚胎石蜡切片及 HE 染色

将发育后期的胚胎经梯度乙醇脱水, 依次经 70%, 80%, 95%, 100% 乙醇各两次, 每次 1 h; 然后将样品透明, 二甲苯无水乙醇 ($V_{\text{二甲苯}}: V_{\text{乙醇}} = 1:1$), 20 min, 二甲苯 15 min 两次; 将样品转入二甲苯石蜡 ($V_{\text{二甲苯}}: V_{\text{石蜡}} = 1:1$) 中透蜡, 30 min; 接

收稿日期: 2011-06-23 修回日期: 2011-09-08

基金项目: 上海市浦江人才计划项目(08PJ1409000); 上海市科学技术委员会自然科学基金(07JR14102); 上海市教育委员会科研创新项目(08ZZ80); 上海市教育委员会重点学科建设项目(J50701); 教育部科学技术研究重点项目(209046)

作者简介: 陈 瑛(1988—), 女, 硕士研究生, 研究方向为虾蟹类遗传育种与繁殖。E-mail: sallychenying@hotmail.com

通讯作者: 邱高峰, E-mail: gfyiu@shou.edu.cn

着样品在石蜡中透蜡 3 次,每次 50 min,然后用石蜡包埋,在冰水上使之凝固,包埋好后于 4 °C 保存。在切片机上进行切片,切片的厚度为 5 ~ 7 μm ,将切片经二甲苯梯度脱蜡后,经过梯度乙醇复水,然后苏木精染色 30 min,1% 的盐酸乙醇分色 2 s,在显微镜下进行镜检,分色完成后将切片于自来水中小心冲洗 30 min,然后经梯度乙醇脱水后伊红染色 30 s,最后在经历二甲苯无水乙醇

($V_{\text{二甲苯}}:V_{\text{乙醇}}=1:1$),二甲苯 15 min 两次后,中性树胶封片。

2 结果

在体视显微镜下对不同胚胎进行观察,根据不同时期胚胎发育的特征,将其分为受精卵、卵裂期、囊胚期、原肠期、前无节幼体期、后无节幼体期、前蚤状幼体期和膜内蚤状幼体期(表 1)。

表 1 胚胎发育各时期特征

Tab. 1 Characteristics of each embryonic developmental stage

胚胎发育时期	持续时间	胚胎形状	胚胎颜色	特征
受精卵	2 ~ 3 h	卵圆形	墨绿色	充满卵黄
卵裂期	3 d	卵圆形	墨绿色	出现卵裂沟
囊胚期	3 d 6 h	卵圆形	墨绿色	细胞极小,无法计数
原肠期	1 d 8 h	卵圆形	浅墨绿色	出现原肠腔
前无节幼体期	17 h	卵圆形	浅绿色	开始形成附肢原基
后无节幼体期	2 d 20 h	椭圆形	浅绿色	出现红色色素,沿长轴对称分布
前蚤状幼体期	5 d 14 h	椭圆形	黄绿色	心脏缓慢跳动,复眼色素出现
膜内蚤状幼体期	6 d	椭圆形	偏黄绿色	复眼发育完全

注:孵化水温为 25 ~ 27 °C。

2.1 受精卵

日本沼虾母体刚产出的卵与精荚中释放出的精子受精形成受精卵,颜色为墨绿色,卵的形状多数为卵圆形,通过卵柄附着在母体腹部附肢的刚毛上。卵的表面光滑无分裂痕迹,卵黄膜内充满卵黄,分布均匀,除了卵黄膜(初级卵膜)外,在其外部还紧贴着一层卵膜,称为次级卵膜,产卵时由雌虾粘液腺的分泌物形成,可以起有效保护的作用,保证精子正常入卵^[7]。

2.2 卵裂期

卵子受精后 2 ~ 3 h 开始卵裂,2 细胞期和 4 细胞期早期的时候观察不到卵裂沟(图版 I - 1),只能看见卵核沿卵轴方向先一分为二,再一分为四,直到四细胞期的后期才能见到不很明显的卵裂沟(图版 I - 2),细胞核逐渐从胚胎中央迁移到胚胎表面,位于胚胎表面的白点即为细胞核(图版 I - 1,3)。第三次分裂时裂痕开始明显。此后细胞继续分裂,直到 128 细胞。卵裂形成的卵裂球大小不同,除了胚胎表面有卵裂沟,胚胎内部卵裂球之间并没有分隔。

2.3 囊胚期

受精卵分裂到 128 细胞后,开始进入囊胚期,囊胚期细胞分裂速度极快,细胞数目快速增

加,无法计数。许多极小,形状不规则的卵裂球紧密排列在卵的表面构成囊胚层,包围囊胚中央的卵黄,没有观察到囊胚腔(图版 I - 4)。

2.4 原肠期

随着胚胎的进一步发育,细胞分裂速度增加,胚胎长轴方向的一端细胞密集,形成胚区。在胚胎的另一端出现一个空腔,为原肠腔,这是由于此处的细胞内陷形成的。陷入处形成原口,即胚孔(图版 I - 5)。因为该区域细胞分裂迅速,大量卵黄消耗,所以在外观上呈现为透明区域。

2.5 前无节幼体期

原肠期结束后,胚胎开始进入前无节幼体期。与原肠期相比,胚胎透明区域有所增大(图版 I - 6)。一对大颚原基和两对触角原基在此时形成,首先形成的是大颚原基,接着形成两对触角原基(图版 II - 1)。3 对附肢原基的形成,是胚胎前无节幼体期的标志。从组织学切片可以清楚看到,在胚胎的中央,大颚原基的内侧,此处细胞向卵黄囊内陷,形成口道(图版 II - 1),也是前肠的起点。与此同时,与原肠期相比,胸腹突体积变大,并朝胚胎前端生长,形成尾突(图版 II - 1)。

2.6 后无节幼体期

胚胎的形状从原来的卵圆形逐渐成为椭圆形,内部结构较为清晰,透明区域明显扩大,由外胚层分化而来的视叶原基不断增大,胚胎开始出现红色素(图版 I - 8)。这一时期可观察到胚胎共有 7 对附肢原基,分别是在前无节幼体期形成的 1 对大颚原基,两对触角原基,以及后无节幼体期形成的位于胸腹突底部两侧的两对颚足原基和位于大颚原基后面的两对小颚原基(图版 I - 7, II - 2)。7 对附肢原基继续生长,第一触角原基向后生长,并且变粗,第二触角原基逐渐出现分叉。大颚原基和第一小颚原基互相平行向后侧生长,第二小颚略向体前侧生长。胸腹突处逐渐出现腹部,并朝前弯曲生长,在胸腹突纵轴处,细胞集中形成一个管状结构,即为后肠(图版 I - 8)。这一时期的胚胎,位于胸腹背侧的细胞分裂加快,形成头胸甲原基。除此之外,背侧出现黄色油点状物,为心脏原基。从切片看来,总体来说,胚胎还是以卵黄居多,能看到附肢原基以及视叶组织(图版 II - 2)。

2.7 前溞状幼体期

随着胚胎发育的进行,卵黄不断减少,透明区域增加,胚胎占据整个卵子一半以上。胚胎出现复眼色素,这是胚胎进入前溞状幼体期的标志,也是这一时期最主要变化(图版 I - 9)。初期形成的是一条细长条的橘红色的复眼色素带,能明显和其他胚胎结构区分开。接着随着发育的进行,色素带逐渐变粗,从新月形增大变为圆形,最后色素区大小为复眼的一半,颜色从红色变为黑色(图版 I - 9)。胸腹背侧连接处的心脏开始跳动,随着发育的进行,心跳频率会逐渐加快。也可以清晰看到后无节幼体期形成的后肠向胸腹突背侧靠近,腹部开始出现分节(图版 I - 10),尾突进一步弯曲生长,与视叶齐平(图版 I - 9)。随着体节的形成,后无节幼体期形成的后肠逐渐向胸腹突背侧靠近,还会看到肠道中有物质在流动。5 对步足原基和第三对颚足原基在此时形成,随后逐渐分化为双枝型,但没有分节,头胸甲也在这一时期形成。在各对附肢基部可看到点状红色色素,大小不一(图版 I - 10)。

2.8 膜内溞状幼体期

膜内溞状幼体期的胚胎呈黄绿色,为半透明状态,胚胎内结构清晰可见。复眼变得更大更

圆,发育基本完全,能看见许多小眼,复眼周围有放射状条纹出现(图版 I - 11, II - 4)。从复眼的纵切面能发现个眼之间排列紧密,同时能观察到角膜以及晶状体束(图版 II - 7),晶状体束由晶锥细胞分泌物形成。尾突继续向前延伸,弯至头部上方,位于两个复眼之间(图版 II - 6)。腹部变长,分节明显。头胸部附肢进一步发育,位于附肢基部的红色素逐渐消失,头胸甲覆盖了心脏以及部分附肢,卵黄除了头胸部内残留的一部分外,其余都被吸收耗尽(图版 I - 11, II - 9)。心脏位于卵黄后方,跳动频率稳定,体内可见有血液流动。膜内溞状幼体末期,头胸部附肢发育基本完成,均为双枝型,并分节。胚胎尾部和头胸部的附肢不断抖动。从切片中可以清楚地看见后肠位于尾部肌肉的中央,细胞集中成管状结构(图版 II - 3, 8),腹部的神经索已形成,位于消化管的腹面(图版 II - 4, 5)。

3 讨论

3.1 日本沼虾卵裂模式

动物胚胎发育需要的营养物质来自卵黄,卵黄的多寡与卵裂模式直接相关。南美白对虾的卵子属于中黄卵,卵裂遵循完全卵裂模式^[12]。日本沼虾的卵子属于多黄卵,卵黄分布均匀,没有极性,卵子受精 3~4 h 后在受精卵的整个表面就能观察到卵裂沟,将卵裂球隔开,卵裂过程似乎遵循完全卵裂模式,然而,这些卵裂沟比较浅,仅限于受精卵表面,并没有到达卵黄块中央,而且进入囊胚期后,由于囊胚中央富含卵黄,表面囊胚层紧密包裹卵黄,不形成囊胚腔,这又是不完全卵裂的典型特征,这种在发育过程中同时出现完全卵裂和不完全卵裂的发育特征的现象在十足目动物很普遍^[13],是一种处于完全卵裂和不完全卵裂之间的过渡类型^[14],可见日本沼虾的卵裂方式也属于这种过渡类型,随着胚胎发育向前推进,由于胚胎发育过程中卵黄被不断消耗,胚胎的颜色越来越浅。

3.2 日本沼虾胚胎发育分期

甲壳动物幼体在胚胎内度过的时间长短因种类不同而异,它们经历了不同的发育阶段,因此幼体孵化之际以及后续发育中呈现出各种不同的类型^[15]。糠虾属(*Mysis latreille*)和对虾属(*Penaeus*)的虾类在无节幼体期前就破膜而

出^[15]。研究表明,与罗氏沼虾相同^[16],日本沼虾要经历前无节幼体期、后无节幼体期、前溞状幼体期和膜内溞状幼体 4 个卵内幼体时期之后才破膜而出。沼虾和对虾胚胎发育时限存在如此之大差异的原因详见后续讨论。

不同研究者对于沼虾类胚胎发育时期的划分不尽一致,主要分歧在于对无节幼体期和溞状幼体期的界定。甲壳动物在无节幼体期时没有复眼色素,腹部不分节,直到前溞状幼体期复眼色素才出现,腹部才开始分节,因此复眼色素的出现和腹部的分节是胚胎进入溞状幼体期重要形态学标志^[15]。张建森等^[9]将日本沼虾胚胎发育划分为受精卵、卵裂期、囊胚期、原肠期、无节幼体期、后无节幼体期以及前溞状幼体期,胚胎孵化时为前溞状幼体期幼体,对后无节幼体期的形态描述为:“复眼出现,先为条形,后逐渐扩大为新月形”,可见其描述的后无节幼体期应为前溞状幼体期。MULLER 等^[17]将长臂虾科的 4 种虾(*Macrobrachium olfersi*, *Macrobrachium potiuana*, *Palaemon pandaliformis* 和 *Palaemonetes argentinus*)的发育时期分为卵裂期,胚盘期,胚胎无节幼体期,后无节幼体初期,后无节幼体中期,后无节幼体末期和胚胎孵化前期,其中并没有溞状幼体期,但是根据其对于后无节幼体中期的形态描述可知复眼色素已经出现,由此推测此时胚胎应该已经进入前溞状幼体期,而非无节幼体期。屈忠湘等^[10]把胚胎发育分为受精卵、卵裂期、囊胚期、原肠期、前无节幼体期、后无节幼体期、前溞状幼体期、溞状幼体期(一)和溞状幼体期(二),其中后无节幼体期无复眼,前溞状幼体腹部有分节现象,本研究结果与之较相似,故胚胎发育分期参照屈忠湘等的分期方法,同时根据日本沼虾复眼出现时间,腹部分节情况区分无节幼体、前溞状幼体和膜内溞状幼体。

3.3 胚胎发育期时长


卵子富含卵黄的甲壳动物胚胎发育所需时间不仅与水温等外界环境因素有关,而且与卵子本身大小也有密切联系^[18]。MULLER 等研究长臂虾科 4 种虾类胚胎发育,发现在外界环境因素不变的情况下,受精卵的大小以及其卵黄含量的多寡是胚胎发育所需时间长短的重要因素,如果受精卵小,则胚胎发育所持续时间短,如两种长臂虾(*P. argentinus* 和 *P. pandaliformis*),它们受

精卵长径约为 0.65 mm,短径约为 0.5 mm,胚胎发育时间为 13 d 左右;而沼虾类卵子较大,胚胎发育时间长,幼体发育时间相对短,如 *M. potiuana*,其受精卵长径约 1.67 mm,短径约 1.3 mm,胚胎发育则多达 21 d^[17],在其它沼虾(*Macrobrachium nattereri*^[19]、*Macrobrachium iheringi*^[20]和 *Macrobrachium jelskii*^[21])中也得到类似结果。同样,如前所述,对虾属虾类胚胎发育时间较短,中国对虾在自然海域从受精卵到孵化只需 50 h^[22],于无节幼体期孵出^[15],主要原因也可能就是由于其卵子小(0.20 ~ 0.27 mm)^[23]。本研究结果表明日本沼虾从受精卵到孵化一共需要 24 d 左右(表 1),其中从受精卵到原肠期需要 8 d 左右,从原肠期到后无节幼体期需要 3 d 13 h,前溞状幼体期和溞状幼体期共要经历 12 d 左右。可见后面 4 个时期所持续的时间占了胚胎发育时间的主要部分,这是由于从受精卵到原肠期胚胎结构组成相对简单,但是从前无节幼体开始,胚胎要进一步形成较为复杂的结构,而且在孵化前,所有已形成的附肢都要分化为双枝型,所以后面 4 个时期的持续时间就相对较长。

参考文献:

- [1] 戈敏生. 淡水青虾幼体发育的初步研究[J]. 水生生物学报, 1980(2): 213-230.
- [2] 邱高峰, 堵南山, 赖伟. 日本沼虾染色体及其核型的研究[J]. 海洋与湖沼, 1994, 25(5): 493-498.
- [3] 邱高峰, 堵南山, 赖伟. 日本沼虾雄性生殖系统的研究——雄性生殖系统的结构与发育[J]. 上海水产大学学报, 1995, 4(2): 107-111.
- [4] 邱高峰, 堵南山, 赖伟. 日本沼虾雄性生殖系统的研究: II. 精子的形态及超微结构[J]. 动物学报, 1996, 42(4): 349-354.
- [5] 邱高峰, 堵南山, 赖伟. 日本沼虾雄性生殖系统的研究: III. 输精管内精荚的结构与形成[J]. 动物学报, 1997, 43(1): 68-73.
- [6] 杨频, 陈立侨, 王伟, 等. 日本沼虾遗传多样性的 ISSR 分析(英文)[J]. 中国水产科学, 2010(5): 913-921.
- [7] 杨万喜, 堵南山, 赖伟. 日本沼虾 *Macrobrachium nipponense* (de Haan) 卵子附着机制研究: I. 卵膜及卵子附着的扫描电镜观察[J]. 河北大学学报: 自然科学版, 1996, 12(4): 34-40.
- [8] 康现江, 孙天才, 王所安. 日本沼虾受精卵的离体培养及其胚胎发育的初步观察[J]. 河北大学学报: 自然科学版, 1996, 12(4): 44-48.
- [9] 张建森, 李文杰, 蒋金文, 等. 关于青虾繁殖和发育的步骤研究[J]. 动物学杂志, 1965, 7(4): 181-185.

- [10] 屈忠湘,杨永林,吴庆渠. 青虾胚胎发育观察[J]. 淡水渔业, 1991(2): 24 - 27.
- [11] 赵艳民. 日本沼虾(*Macrobrachium nipponense*)胚胎发育的研究[D]. 上海:华东师范大学, 2005.
- [12] HERTZLER P L. Cleavage and gastrulation in the shrimp *Penaeus* (Litopenaeus) vannamei (Malacostraca, Decapoda, Dendrobranchiata) [J]. Arthropod Structure and Development, 2005(34): 455 - 469
- [13] HEDGECOCK D, TRACEY M L, NELSON K. The Biology of Crustacea, Embryology, Morphology and Genetics [M]// ANDERSON D T. Embryology. New York: Academic Press, 1982: 1 - 41.
- [14] 堵南山. 甲壳动物学(下册)[M]. 北京:科学出版社, 1993: 725.
- [15] 堵南山. 甲壳动物学(上册)[M]. 北京:科学普及出版社, 1987: 341.
- [16] 赵云龙,王群,堵南山. 罗氏沼虾胚胎发育的研究: I. 胚胎外部结构形态发生[J]. 动物学报, 1998, 44(3): 249 - 256.
- [17] MULLER Y, AMMAR D, NAZARI E. Embryonic development of four species of palaemonid prawns (Crustacea: Decapoda) prenaupliar, naupliar and postnaupliar periods[J]. Revista Brasileira de Zoologia, 2004, 21(1): 27 - 32.
- [18] CELADA J D, CARRAL J M, GONZALEZ J. A study on the identification and chronology of the embryonic stages of the freshwater crayfish *Austropotamobius pallipes* (Lereboullet, 1858) [J]. Crustaceana, 1991, 61(3): 225 - 232.
- [19] MAGALHAES C. The larval development of palaemonid shrimps from the Amazon Region reared in the laboratory. VI. Abbreviated development of *Macrobrachium nattereri* (Heller, 1862) (Crustacea, Decapoda) [J]. Amazoniana Manaus, 1989(4): 379 - 392.
- [20] BUENO S L S, RODRIGUES S A. Abbreviated larval development of the freshwater prawn, *Macrobrachium iheringi* (Ortmann, 1897) (Decapoda, Palaemonidae), reared in the laboratory [J]. Crustaceana, Leiden, 1995, 68(6): 665 - 686.
- [21] GAMBA L. Different egg-associated and larval development characteristics of *Macrobrachium jelskii* and *Macrobrachium amazonicum* (Arthropoda: Crustacea) in a Venezuelan continental lagoon [J]. Journal of Invertebrate Reproduction and Development, Rehovot, 1984(7): 135 - 142.
- [22] 邓景耀,叶昌臣,刘永昌. 渤海的对虾及其资源管理 [M]. 北京:海洋出版社, 1990: 11 - 12.
- [23] 曹玉萍,王所安,崔东宁. 中国对虾胚胎发育期卵的形态变化[J]. 河北大学学报:自然科学版, 1994, 14(3): 51 - 54.

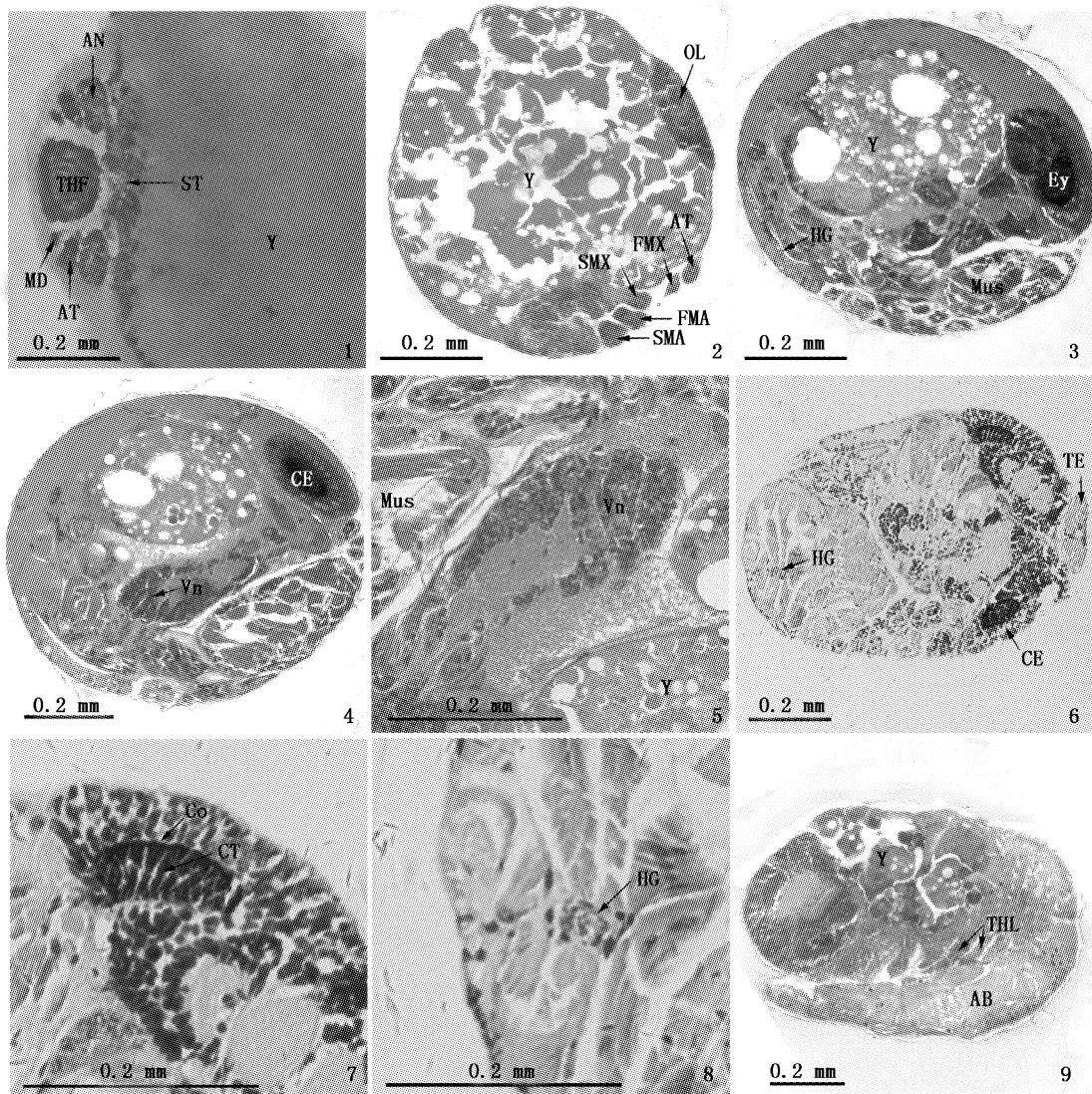


图版 I 日本沼虾胚胎发育各时期形态

Plate I Morphological pattern of the embryonic developmental stages of the prawn *M. nipponense*

1、2、3. 卵裂早期; 4. 囊胚期; 5. 原肠期; 6. 前无节幼体期; 7、8. 后无节幼体期; 9、10. 前溞状幼体期; 11. 膜内溞状幼体期; 12. 出膜幼体。

AN. 第一触角; AT. 第二触角; BL. 卵裂球; CE. 复眼; CF. 卵裂沟; CP. 头胸甲; EA. 胚外区; Ey. 眼; FMA. 第一颚足; FMX. 第一小颚; GA. 胚区; HG. 后肠; HT. 心脏; IN. 内陷区; MD. 大颚; N. 核; OL. 视叶; SMA. 第二颚足; SMX. 第二小颚; THF. 胸腹突; THL. 胸足; TE. 尾节。



图版 II 日本沼虾胚胎组织学切片

Plate II Histological section of embryo of the prawn *M. nipponense*

1. 前无节幼体期斜切; 2. 后无节幼体期纵切; 3、4、5. 膜内溞状幼体期纵切; 6、7、8. 膜内溞状幼体期平切; 9. 膜内溞状幼体期纵切。
 AB. 腹部; AN. 第一触角; AT. 第二触角; CE. 复眼; Co. 角膜; CT. 晶状体束; Ey. 眼; FMA. 第一颚足; FMX. 第一小颚; HG. 后肠;
 MD. 大颚; Mus. 肌肉; OL. 视叶; SMA. 第二颚足; SMX. 第二小颚; ST. 口道; TE. 尾节; THF. 胸腹突; THL. 胸足; Vn. 腹部神经索; Y.
 卵黄。

The morphological and histological observation of embryonic development in the oriental river prawn *Macrobrachium nipponense*

CHEN Ying, ZHU Qin, CHEN Hui, ZHU Xiao-ling, CUI Zheng, QIU Gao-feng

(Key Laboratory of Aquatic Genetic Resources and Utilization Certificated by Ministry of Agriculture, Shanghai Ocean University, Shanghai 201306, China)

Abstract: In this study, morphological and histological methods were used to observe the embryonic developmental process of the oriental river prawn *Macrobrachium nipponense*. According to its morphological characteristics, the embryonic developmental process can be divided into eight stages: (a) Fertilized egg, (b) Cleavage stage, (c) Blastula stage, (d) Gastrula stage, (e) Embryonized-nauplius stage, (f) Embryonized-metanauplius stage, (g) Embryonized-protozoa stage, and (h) Embryonized-zoea stage. The cleavage pattern of the oriental river prawn was the transitional pattern between complete cleavage and meroblastic cleavage. The embryo has no blastocoele. Rudiments of the three paired naupliar appendages were organized at the embryonized-nauplius stage. The abdominal region was organized into segments at the embryonized-protozoa stage. Pigments of compound eyes appeared at the embryonized-protozoa stage, and then the pigmental region continued to increase. At the embryonized-zoea stage, structures of the compound eyes reached relative maturity. The segmentation of the abdominal region and the appearance of the pigments indicated that the embryo has been in the embryonized-protozoa stage. The duration of last four embryonic developmental stages were longer than that of other stages, owing to the formation and differentiation of the appendages at later stages.

Key words: *Macrobrachium nipponense*; embryonic development; morphology; histological